Aus der Kgl. Universitätsaugenklinik zu München.
Vorstand: Kgl. Geheimer Hofrat Professor Dr. Ritter C. von Heß.

Über
einen eigenartigen Fall einer ausgedehnten Membrana pupillaris persistens.

Inaugural-Dissertation

der

Medizinischen Fakultät der Kgl. Universität München

zur

Erlangung der Doktorwürde

in der

Medizin

vorgelegt und mit Genehmigung derselben veröffentlicht

von

Georg Geis,
approb. Arzt.

MÜNCHEN 1915.
Kgl. Hofbuchdruckerei Kastner & Callwey, München

Aus der Kgl. Universitätsaugenklinik zu München.
Vorstand: Kgl. Geheimer Hofrat Professor Dr. Ritter C. von Heß.

Über
einen eigenartigen Fall einer ausgedehnten Membrana pupillaris persistens.

Inaugural-Dissertation

der

Medizinischen Fakultät der Kgl. Universität München

zur

Erlangung der Doktorwürde

in der

Medizin

vorgelegt und mit Genehmigung derselben veröffentlicht

von

Georg Geis,
approb. Arzt.

ACAD.
LUGD. BAT.
BIBL.

MÜNCHEN 1915
Kgl. Hofbuchdruckerei Kastner & Callwey, München

Gedruckt mit Genehmigung der medizinischen Fakultät
der Universität München.

Referent:
K. Geheimer Hofrat Prof. Dr. Ritter v. Heß.

Meinen lieben Eltern
in Dankbarkeit gewidmet.

Digitized by the Internet Archive
in 2026

https://archive.org/details/IA41552310_0064

Die Membrana pupillaris persistens ist ein Überbleibsel der als Tunica vasculosa lentis bezeichneten Gefäßhaut, welcher während der embryonalen Zeit die Ernährung der Linse obliegt. Diese Tunica vasculosis lentis ist mesodermaler Herkunft. Sie umgibt allseitig die Linse. Sie wird von den meisten Autoren in folgende drei Abschnitte eingeteilt:

1. in die Membrana capsularis, welche die hintere Linsenfläche umkleidet;
2. in die Membrana capsulo-pupillaris, die vom Äquator der Linse bis zum Umschlagsrande des sekundären Augenbechers reicht, und
3. in die Membrana pupillaris, die der vorderen, von der Pars coeca der sek. Augenblase nicht überdeckten Linsenvorderfläche aufgelagert ist.

Dieser dritte Teil der Tunica vasculosa lentis ist es vornehmlich, dessen Persistenz jene eigentümliche Entwicklungsanomalie der Membrana pupillaris perseverans darstellt. Über einen besonders ausgeprägten und bemerkenswerten Fall dieser angeborenen Formveränderung sollen folgende Zeilen berichten!

Es handelt sich um einen Soldaten J. Schw. im Alter von 30 Jahren. Sein rechtes Auge soll schon immer „schwach" gewesen sein. Patient schoß links. Seit Anfang Dezember will derselbe eine Verschlechterung in der Sehkraft dieses Auges bemerken.

Augenbefund: Linkes Auge: V = 0,2; N_1 in 25 cm. Die Iris zeigt blaue Farbe. Als Rest einer persistierenden Pupillarmembran ist ein Faden zu sehen. Außerdem findet sich ein Conus temporalis und geringe Glaskörpertrübungen.

Rechtes Auge: V = Finger in 30 cm; N_{11} wird nicht gelesen. Die Cornea ist klar. Die Iris ist grünlich gefärbt. Die vordere Kammer ist sehr tief. In ihr flottiert eine große Membran, die bei gewöhnlicher Pupillenweite das Sehloch fast völlig verdeckt und schurzartig über den unteren Pupillarteil der Regenbogenhaut herabhängt. Die Membran zeigt zahlreiche größere und kleinere braune Pigmentierungen. (In den Figuren sind sie schwarz eingezeichnet.) Auch der Pupillarteil des rechten oberen und unteren Quadranten der Iris ist mit einer Unzahl ganz kleiner, bräunlicher Pigmentpunkte gesprenkelt. Wo diese Membran entspringt, läßt sich bei gewöhnlicher Pupillenweite nicht feststellen. Sie schmiegt sich in ihrem erschlafften Zustande ganz dem Irisrelief an. Bei künstlicher Mydriasis spannt sich die vorher flottierende Membran an und liegt wie ein Spinnennetz vor dem völlig runden Sehloch. Man sieht im Zentrum eine ziemlich ausgebreitete, zarte, ungleichmäßig pigmentierte Membran, die mit derberen Strängen durchwebt ist. Ein Teil dieser Membran geht gegen die Linsenvorderfläche und scheint hier mit der Linsenkapsel verwachsen zu sein. Vom Zentrum aus ziehen gegen 50 Fäden nach der ganzen Peripherie der Iris. Sie sind unter sich netzartig verbunden, überbrücken den

Pupillarteil und setzen am kleinen Kreise der Regenbogenhaut an. Als Komplikationen finden sich in der Linse unregelmäßige, scharf begrenzte Trübungen. Die Iris schlottert. Die Ursache dafür ist die subluxierte Linse, deren Rand oben außen bei erweiterter Pupille zum Vorschein kommt. Der Augenhintergrund zeigt einen temporalen Konus mit einem atrophischen Herd der Aderhaut.

Die große Ausdehnung dieser Pupillarmembran, die bei gewöhnlicher Pupillenweite als massiges Gebilde erscheint, kann die Diagnose sicherlich erschweren. Beim ersten Blick und ohne Hilfe einer Lupe glaubt man zunächst ein mächtiges Exsudat in der Vorderkammer vor sich zu haben. Da die Erscheinungen einer akuten Iritis oder Iridocyclitis völlig fehlen, so denkt man vorerst an die Spuren einer hartnäckigen, bereits abgelaufenen Iritis mit der Bildung eines mächtigen fibrinösen Exsudates, das der Resorption nicht anheimfiel, durch Bindegewebe ersetzt wurde und so jetzt als Pupillenschwarte eine fast völlige Occlusio pupillae herbeigeführt hat. Leicht irreführend zu dieser Diagnose wäre ja auch die Anamnese, in welcher Schw. eine Verschlechterung in der Sehkraft des rechten Auges seit Dezember 1914 angibt. Damals hätte ja das Auftreten eines Exsudates, dessen Residuen nun noch vorhanden sind, diese Zunahme der Sehschwäche verursachen können.

Diese Diagnose wird aber sofort verlassen, wenn die Pupille künstlich erweitert ist. Die Membran nimmt nun die Form eines sehr zarten Netzes an, überspannt als solches das ganze Seh-

loch und entspringt vom kleinen Kreise der Iris. Wir haben also hier ausgedehnte Reste einer Membrana pupillaris perseverans vor uns. Die Angaben des Patienten, daß er seit Dezember vorigen Jahres eine Verschlechterung im Sehen wahrnimmt, sind wohl in ihrer Richtigkeit sehr zu bezweifeln. Ob Entschädigungsansprüche — wie sie nun einmal bei Soldaten, die wie unser Patient im Felde standen und ein altes Leiden als Kriegsentschädigung ausnützen wollen, reifen — zu dieser Angabe veranlassen, ob unser Patient erst im Dezember sich der großen Sehschwäche seines rechten Auges durch Zufall bewußt wurde, oder ob die wirklich damals sich verschlechternde Sehkraft auf andere Ursachen zurückzuführen ist, möge dahingestellt bleiben! Soviel ist sicher: um vieles kann das Sehvermögen des rechten Auges nicht abgenommen haben. Denn bei einer derartigen Ausdehnung einer Membrana pupillaris perseverans muß schon von Geburt auf ein überaus hoher Grad von Schwachsichtigkeit die notwendige Folge gewesen sein.

* * *

Die große Zahl von Fäden, mit denen unsere Pupillarmembran vom kleinen Kreise der Iris ihren Ausgang nimmt, läßt uns zunächst an die überaus häufig beobachteten Fälle von persistenter Pupillarmembran denken, das sind die fadenförmigen Reste. Sie sind die Residuen von Gefäßen der Tunica vasculosa lentis, die aus irgendwelchen, bis heute noch unbekannten Ursachen, erhalten blieben, während alles übrige

zurückgebildet wurde. Auch unser Patient zeigt in seinem linken Auge einen solchen fadenförmigen Rest einer persistierenden Pupillarmembran. Wir sehen also auch hier die schon so oft beobachtete Tatsache, daß häufig die beiden Augen ein und desselben Individuums von dieser Entwicklungsstörung, wenn auch in ungleichem Maße, betroffen sind.

Schwerer genetisch zu erklären ist die zweite und häufigste Form der Membrana pupillaris perseverans, nämlich die punktförmigen Reste. „Man kann sich diese Residuen als persistierende Fäden denken, welche nur an ihrem Ursprungsort oder an ihrer Anheftungsstelle erhalten geblieben sind.“ Meist ist die Farbe der Punkte ein helleres oder dunkleres Braun. Solche punktförmige Reste scheinen auch in unserem Falle in sehr großer Zahl im Pupillarteil der Iris zwischen den einzelnen Fäden erhalten geblieben zu sein, wenn man die hier auffallend ausgeprägte Sprengelung mit braunem Pigment, die im Gegensatz zu den übrigen Teilen der grünlich gefärbten pigmentlosen Regenbogenhaut steht, als punktförmige Reste der Membrana pupillaris ansehen darf.

Während die faden- und punktförmigen Reste überaus häufig in der Literatur erwähnt werden, liegen nur relativ spärliche Angaben über membranöse Reste vor. „Sie setzen eben eine viel erheblichere Entwicklungsstörung voraus. Die Ausdehnung der persistierenden Membranen kann eine sehr verschiedene sein. Erhaltensein der ganzen Pupillarmembran ist aber bisher noch

nicht beobachtet worden. Meist handelt es sich um kleinere oder kleinste (bis kaum zu quadratmillimetergroße) Flächen. Die Struktur derselben ist zart bis derb, meist nicht gleichmäßig in der ganzen Ausdehnung, sofern es sich um größere Flächen handelt. Ebenso ist auch meist die Farbe, welche von weißgrau und graugelb bis zu dunkelbraun wechseln kann, nicht in der ganzen Ausdehnung bei ein und derselben Membran gleichmäßig, öfters sind die zentraleren Teile weniger pigmentiert als die peripheren, es kommt aber auch das umgekehrte Verhältnis vor.

Die Oberfläche ist nie vollkommen glatt, sondern fast stets uneben; sie zeigt auch in ihrem Relief mehr oder weniger die Irisstruktur" . . . . (Brückner).

1897 publizierte Linde einen Fall von ausgedehnterer Membrana pupillaris perseverans im Zentralblatt für Augenheilkunde:

„Die 49jährige Berta S. hat in der Jugend gut gesehen, bekam aber im Jahre 1869 einen Eiterfluß auf beiden Augen. Als Folge blieb links eine Trübung zurück, welche das Sehen beeinträchtigt.

Rechtes Auge: Hier fällt sofort auf, daß der Pupillarrand ein feines, durchsichtiges, graues, schleierartiges Gebilde trägt nach Art einer Spitzenhalskrause, wie die Damen sie um den Hals tragen. Die zarten Ränder sind stellenweise mit einigen Pigmentpünktchen besetzt und ragen frei in die Vorderkammer hinein. Die Folge ist, daß bei der Reaktion der Pupille eine wellenförmige Bewegung des Randes entsteht, etwas ähn-

lich derjenigen der Medusen, wenn durch die Bewegung der Tiere der zarte Saum in Schwingungen versetzt wird. Auf der Oberfläche der Iris finden sich zahlreiche punktförmige Pigmentklümpchen."

Derartige frei in der Vorderkammer schwebende Membranen in großer Ausdehnung wurden ferner von Szokalski und A. Graefe beobachtet. Hier überdeckten sie bei nicht erweiterter Pupille fast das ganze Pupillargebiet. Ähnliche Verhältnisse schildert Wicherkiewicz.

Ein Analogon dazu findet sich in der Monographie Peters' „Angeborene Fehler und Erkrankungen des Auges". Dort zeigt Figur 15, wie vom kleinen Kreise der Iris viele dreieckige Membranen von verschiedenster Flächenausdehnung ihren Ursprung nehmen und mit ihrer Spitze gegen die Pupille zu ragen. Die meisten dieser Membranen flottieren frei in der vorderen Augenkammer. Die drei größten, die nebeneinander mit breiter Basis inserieren, sind durch Fäden, welche von jeder Dreiecksspitze ausgehen, unter sich verbunden. Diese drei Fäden münden zu einem einzigen Faden zusammen, der die Pupille überspringt und an einer gegenüberliegenden Gegend des Circulus minor der Iris in drei Arme aufgeteilt ansetzt.

Diese Fälle bilden vielleicht die Vorstufe zu dem Fall, welchen Mayerhausen 1886 in den Klinischen Monatsblättern beschrieb.

Es handelte sich um einen 5 Monate alten Knaben, der nie an einer Entzündung der Augen gelitten hatte. „Am rechten Auge sind Lider,

Sklera, Hornhaut und vordere Kammer normal. Die Iris ist von grauer Farbe und zeigt durchaus normale Struktur. Die Zeichnung derselben ist sehr regelmäßig, radienförmig. Aus dem Circulus minor derselben entspringt eine Membran, welche ca. die zwei oberen Dritteile der Peripherie desselben einnimmt. Ihre Begrenzung am Circulus ist derart, daß sie in die Erhabenheiten und Vertiefungen desselben sich genau einfügt; der Übergang ist ein kontinuierlicher, ohne jede Unterbrechung. Der untere (freie) Rand der Membran liegt nahezu horizontal und ist etwas unregelmäßig. Die Farbe der Membran ist im allgemeinen diejenige der Iris, die Mitte jedoch ist etwas dunkler als die Randpartien. Eine Struktur läßt sich mit freiem Auge nicht erkennen. Der sichtbare Teil des Pupillarrandes reagiert durchaus gut auf Intensitätsschwankungen der Beleuchtung.

Bei gewöhnlichem Tageslichte ist nur der unterste Teil der Pupille unbedeckt. Bei starker seitlicher Beleuchtung kontrahiert der Pupillenrand sich so weit, daß derselbe vollkommen hinter der unteren Begrenzung der Membran verschwindet, von der Pupille also gar nichts mehr sichtbar ist. Die Form der Pupille — soweit sichtbar — nach Atropineinträufelung: Eine ausgiebige Dilatation tritt nur nach unten ein, seitlich ist dieselbe äußerst gering. Es ist dies ein Beweis dafür, daß die Pupillarmembran mit dem kleinen Gefäßkranze überall fest verwachsen ist.“

Wie bei Mayerhausen, so überspannt auch in dem Falle, den v. Hippel veröffentlicht, die

persistente Pupillarmembran den größten Teil der Pupille. Nur ist die Membran bei v. Hippel nicht in toto erhalten, sondern sie besitzt nur im Zentrum einen membranartigen Teil. Dieser Membranteil gleicht einem Insektenrumpfe, von dem aus zahlreiche, wie Füße und Fühler aussehende derbere Stränge über den Pupillarteil hinweg zum kleinen Kreise der Iris gehen.

Alle diese Residuen einer persistierenden Pupillarmembran liegen wie ein Schleier vor dem Sehloch. Sie lassen aber dabei die Linsenvorderfläche völlig unberührt. Fälle nun mit breitem Ansatz an der vorderen Fläche der Linse beschreibt Peters in obengenannter Monographie. Die Figuren 12 und 13 in dieser Arbeit zeigen, wie vom kleinen Kreise der Iris sektorenförmige Strahlenbüschel an verschiedenen Stellen der Peripherie entspringen und membranartig — das eine Mal in Form eines schlechtgezeichneten Kreises, das andere Mal in Gestalt eines unregelmäßigen Fünfeckes — an der vorderen Linsenkapsel inserieren.

„In einem Falle von Klein fand sich außer einer frei vor der Pupille schwebenden, aus dem Ciliarteile entspringenden Membran noch eine zweite zarte, graue, hinter jener liegende, der Linsenkapsel aufgelagerte Platte. Es hätte also eine Spaltung der Pupillarmembran in zwei Lamellen stattgefunden, was an sich gerade nicht undenkbar wäre."

Dieser Fall bildet gewissermaßen den Übergang zu denjenigen Beobachtungen, welche die ganze zentral gelegene Membran auf der Linsen-

kapsel fixiert erscheinen läßt, während den Zusammenhang mit dem Ciliarteil der Iris frei den Pupillarteil überspannende Gewebsbrücken vermitteln.

Hieher wären zu zählen die Beobachtungen von Wicherkiewicz, van Duyse, Rumschewitsch.

Und diese Fälle wieder leiten zu unserem Falle über.

In der Peripherie ist wie im Falle von Hippel der membranartige Charakter, der bei den Patienten von Mayerhausen, Linde, Peters erhalten blieb, dadurch verloren gegangen, daß das Stroma, in welches die Gefäße eingebettet sind und welches die Lücken im Gefäßnetze ausfüllt, resorbiert wurde und so der Ursprung nur mehr durch Fäden erfolgt. In der Mitte dagegen scheint dieses Stroma erhalten geblieben zu sein, und so hat das Zentrum den membranösen Charakter beibehalten. Diese zentral gelegene Membran ist nun teils mit der Linsenvorderfläche an einer Stelle breit verwachsen, teils ist sie wie in den ebenerwähnten Fällen durch Brücken, die aber hier viel, viel zahlreicher sind und fast die ganze Peripherie einnehmen, mit der Regenbogenhaut allseitig verbunden. Wie in allen hier angeführten Fällen entspringen die Reste vom kleinen Kreise. Es fällt also die Entwicklungsstörung, die bei unserem Patienten den Anstoß zum Erhaltenbleiben der Pupillarmembran gab, in die gleiche Zeit wie bei den anderen Fällen, nämlich in jene Zeit der Entwicklung, in der die Spaltbildung zwischen dem Umschlagsrande des se-

kundären Augenbechers und dem dasselbe umgebende Gewebe der Tunica vasculosa lentis bis in die Gegend des kleinen Kreises der Iris erfolgt ist.

Durch die zentrale, ausgedehnte, die Pupille überbrückende Platte gleicht unser Fall dem von Mayerhausen, durch seinen reichen fädigen Ursprung erinnert er an den Fall von Hippel, durch seine breite Anheftung an der Linsenvorderfläche an die Beobachtungen, wie sie in Peters' Monographie beschrieben sind, durch seine Fixierung an der vorderen Linsenkapsel einerseits und durch den Zusammenhang mittels Fäden mit dem Irisstroma andererseits an die Beschreibungen von Wicherkiewicz, van Duyse, Rumschewitsch. So sind denn alle in dieser Arbeit angeführten Modifikationen einer ausgedehnten Pupillarmembran in unserem Falle allein wiederzufinden.

Der Fall von Mayerhausen dürfte insofern etwas interessanter erscheinen, als sich die ebenfalls enorm ausgedehnte Membran als solche und nicht durch Vermittelung von mehrfädigen Gebilden an der Regenbogenhaut ansetzt. Dafür hat aber unser Fall folgendes voraus:

Während in der Membran von Mayerhausen eine feinere Struktur nicht zu erkennen ist oder wenigstens nicht geschildert wird, gibt der Pupillarmembranrest unseres Patienten in seinen zarten Fäden die Gefäßzeichnung der fötalen Tunica vasculosa lentis sehr schön wieder. Man sieht an den Randteilen dieser Pupillarmembran die radiäre Anordnung der Gefäße, die unter sich zahlreiche Anastomosen eingehen und in

ihrem Ursprung vom Circulus iridis minor bekunden, daß die Gefäße der Iris als gleiche mesodermale Gebilde mit den Gefäßen der Tunica vasculosa lentis zusammenhängen. Im Zentrum verflechten sich diese Gefäße zu einem ausgesprochenen Gefäßnetz, welches auf der Höhe der Entwicklung der Membrana pupillaris den vorderen Pol der Linse bedeckt. Man kann die Bildung von Gefäßarkaden wieder ersehen, welche nach O. Schultze ein von Gefäßen freies Zentrum umschließen und als beginnende Rückbildung aufzufassen sind. Und gerade da, wo sich in der Mitte diese Gefäßbögen zeigen, kreuzen dieselben radiär ziehende, an den feinen Fäden wiederzuerkennende, anastomosierende Gefäße, verschwinden unter diesen Arkaden und zeigen so, daß die Gefäße, wenigstens im Zentrum, in doppelter Lage übereinander angeordnet sind.

In unserem Fall war neben der beschriebenen Veränderung der Iriskonfiguration noch eine Trübung und Subluxation der Linse vorhanden. Obgleich es nun ja bekannt ist, daß häufig an einem Auge mehrere Entwicklungsanomalien vorkommen, so erscheinen die Fragen doch diskutabel: 1. ob die Linsentrübung erworben, oder 2. ob sie in einem unmittelbaren Abhängigkeitsverhältnis von der Membr. pup. pers. stehen. Für die erste Annahme fehlen uns jede Angaben anamnestischer Art. Wir halten sie daher für unwahrscheinlich und neigen der zweiten Auffassung zu.

In diesem Zusammenhang mag als interessant ein Fall von Membr. pup. pers. erwähnt werden, den K. Böhm jüngst veröffentlicht hat.

Es handelte sich um das Auge eines 16jährigen Jungen, das Böhm mikroskopisch untersuchen konnte.

Es bestand Hydrophthalmus congenitus, der wohl verursacht war durch das Fehlen des Canalis Schlemmii und durch die teilweise Verlegung des unteren Kammerwinkels. Die Linse war infolge des intraokulären gesteigerten Druckes nach vorne verlagert, die vordere Kammer abgeflacht. Die Cornea zeigte zwei verheilte Descemetrisse. Außerdem war die Ciliarmuskulatur auf fötaler Stufe stehen geblieben. Die hintere Linsenkapsel verlief wellig und hatte einen lockeren Epithelmantel, wie er bei der embryonalen Linse vorkommt. Der Augenspiegelbefund ergab eine umschriebene Atrophie der Aderhaut am hinteren Pol, totale Loslösung der Netzhaut und glaukomatöse Exkavation der Papille.

Weitere Erscheinungen, welche hier die Aufmerksamkeit besonders beanspruchen dürften, waren:

1. neben Linsentrübungen eine große Cataracta polaris anterior, und
2. die Persistenz von großen Resten der Membrana pupillaris und capsulo-pupillaris.

Die Pupillarmembran entspringt von der Irisvorderfläche und vom Pupillarrande und endigt teils als freier, feiner Gewebsstrang in der Vorderkammer, teils mit einer Platte aus dichterem zellarmen Bindegewebe an der vorderen Linsenkapsel.

So verlockend es nun für unseren Fall wäre, anzunehmen, daß wohl durch verfrühte Gefäß-

verödung die Pupillarmembran außer Stand gesetzt worden sei, die darunter gelegene Linsensubstanz richtig und genügend zu ernähren, und so die Cataracta als direkte Folge von Veränderungen anzusehen, deren Vorhandensein in der stark ausgebildeten Membr. pup. pers. sichtlich zutage tritt, so erweist sich doch eine solche Annahme bei näherer Prüfung als zu wenig beweisbar; denn aus dem Vorhandensein der Membrana pupillaris pers. allein kann nicht sicher auf Störungen der Ernährungswege (etwa Verschluß des Schlemmschen Kanales, ferner Verödung von Gefäßen der Iris und des Corpus ciliare) geschlossen werden, und auch der sich aufdrängende Gedanke, daß die Membrana pup. pers. einen zu frühzeitigen Verschluß der Gefäßlumina, also einen Verschluß zu einer Zeit, als den Gefäßen der Tunica vasculosa lentis noch die Ernährung der Linse oblag, ihren Ursprung verdanke, ist nicht weiter stützbar. Vielmehr erscheint die Annahme näherliegend, daß die Membrana pup. pers. und die Cataracta auf dieselbe Störung zurückzuführen, also Manifestationen desselben ungewöhnlichen Entwicklungsverhaltens sind.

Die großen Entwicklungsstörungen also, wie sie bei unserem Patienten den ausgedehnten Membranresten nach im Spiele waren, haben offenbar auf irgendwelche Weise sowohl schädigend in den komplizierten Werdegang des Aufhängeapparates der Linse eingegriffen und so durch irgendwelche abnorme Anlage und Ausbildung der Zonulafasern die Subluxatio lentis herbeigeführt oder begünstigt als auch die Ernährungsstörungen der Linsenfasern (Cataracta) hervorgerufen.

Benützte Literatur.

1. Böhm, K.: Über Membr. pup. pers.
2. Brückner: Über Persistenz von Resten der Tunica vasculosa lentis. Archiv für Augenheilk., 56. Bd., 1907.
3. Duyse, v.: Contribution à l'étude des membranes pupillaires persistantes. Ann. d'oculist., tom. 1886.
4. Graefe, Alfr.: Über Membrana pup. pers. und Polycoria. Graefes Archiv, Bd. XI, 1, 1865.
5. Hippel, v.: Die Mißbildungen und angeborenen Fehler des Auges. Handbuch von Graefe-Saemisch, Lief. 14/15, 1900.
6. Klein: Über einen Fall von persistenter Pupillarmembran. Wiener med. Presse, 1878.
7. Linde: Ein seltener Fall von Pupillarmembran. Zentralbl. f. Augenheilf., 1897.
8. Mayerhausen: Eine sehr seltene Form persistenter Pupillarmembran. Klin. Monatsbl., 1889.
9. Peters: Angeborene Fehler und Erkrankungen des Auges.
10. Schultze, O.: Zur Entwicklungsgeschichte des Gefäßsystems im Säugetierauge. Festschrift für Kölliker, 1892.
11. Szokalsky: Zehenders klin. Monatsblätter.
12. Wicherkiewicz: Beiträge zur Kenntnis der persist. Pupillarmembran. Graefes Archiv, Bd. 34, 4, 1888.

Lebenslauf.

Ich wurde geboren am 3. April 1889 zu Parsberg in der Oberpfalz als Sohn des dortigen Eisenbahnadjunkten Georg Geis und seiner Frau Susette, geb. Staimer. Vom Jahre 1900 ab besuchte ich das K. Neue Gymnasium zu Regensburg und bezog nach bestandener Reifeprüfung im Oktober 1909 die Universität München, der ich während meines zehnsemestrigen Studiums treu blieb. 1914 machte ich die ärztliche Prüfung.

Allen meinen Lehrern an dieser Hochschule meinen ergebensten Dank!

Seit Oktober 1914 diene ich als assistierender Unterarzt auf der chirurgischen Station des K. Reservelazaretts Landshut. Meinem hiesigen Chef, Herrn Oberstabsarzt Hofrat Dr. A. Höpfl, möchte ich an dieser Stelle innig für die vielen Anleitungen und praktischen Winke danken.

Es ist mir eine überaus angenehme Pflicht, Herrn Geheimrat Professor Dr. v. Heß für die gütige Übernahme des Referates und Herrn Professor Dr. Lohmann für die Unterstützung bei dieser Arbeit innigsten Dank auszusprechen.

Bei gewöhnlicher Pupillenweite.

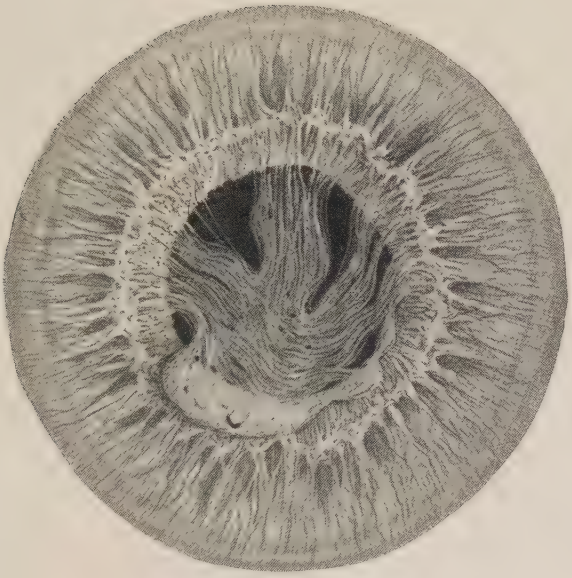

S. B.

A.

Schw. Pupillar-Membran. Febr. 1915.

Bei künstlicher Mydriasis.

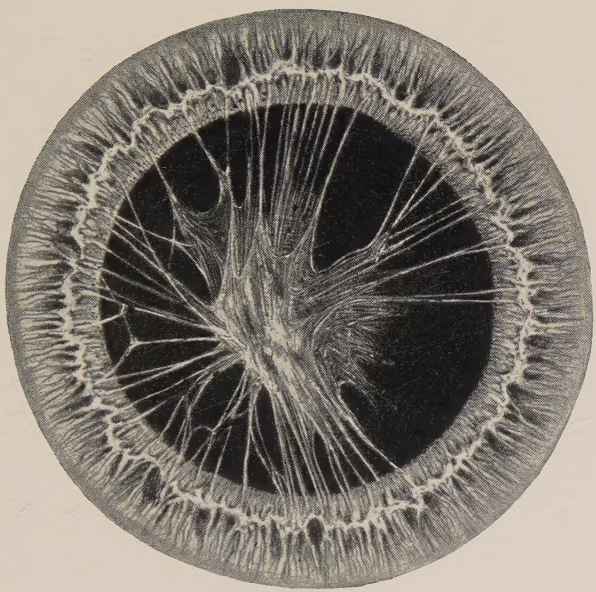

S. B.

B.

Schw. Pupillar-Membran Febr, 1915.